

## Modifiye Nance Aygıtı Destekli Kompakt RPE Vidası Kullanılarak Yapılan Üst Büyük Azı Distalizasyonu'nun Sefalometrik İncelenmesi

### Cephalometric Evaluation of Molar Distalization by a Compact RPE Screw Combined with a Modified Nance Appliance

#### ÖZET

Çalışmamızın amacı yeni bir ağız içi üst büyük azı distalizasyon aygıtının etki ve sonuçlarının değerlendirilmesidir. Çalışma grubumuzu Sınıf II dişsel malokluziyona sahip 1 erkek 7 kız olmak üzere; toplam 8 birey oluşturmuştur. Bireylerin yaş ortalaması 14,1' dir. Büyük azı distalizasyonu, kompakt bir R.P.E. vidasının sağ ve/veya sol büyük azı dişlerle küçük azı dişler arasında mezio-distal yönde ve birbirinden bağımsız olarak yerleştirilmesi ve aralıklı kuvvet uygulanması esasına dayanan bir mekanik ile sağlanmaya çalışılmıştır. Büyük azı distalizasyonu sonrası pekiştirme için, aygıt pasif olarak 3 ay ağızda bırakılmıştır. Çalışmanın sonuçları, bireylerden distalizasyon öncesinde ve distalizasyon sonrasında alınan lateral sefalometrik filmler incelenerek elde edilmiştir. Buna göre; Üst birinci büyük azı dişler ortalama 2,68 mm distal yönde hareket etmiş ve 2,62° distal eğilme göstermişlerdir. Üst santral kesici dişler ortalama 2,5 mm öne doğru hareket etmiş ve ortalama 4,9°labial yönde eğilme göstermişlerdir. Alt keser dişlerin alt çene düzlemiyle yaptığı açıda 1,09° artış, alt birinci büyük azı dişlerde 1 mm uzama tespit edilmiştir. Overjet artışı ortalama 1,3 mm bulunmuştur. Çalışma sonucunda istatistiksel olarak anlamlı herhangi bir iskeletsel değişiklik saptanmamıştır. (*Türk Ortodonti Dergisi* 2005;18:27-37)

**Anahtar Kelimeler:** Distalizasyon, Kompakt RPE vidası, Aralıklı kuvvet

#### SUMMARY

*The aim of this study is to evaluate the effects and results of a newly designed intra-oral molar distalization device. The study involves 8 (1 male and 7 females) patients with class II dental relationship. The mean age of the patients was 14.1. Molar distalization was achieved by intermittent forces, where the compact RPE screw is placed in mesiodistal direction between molars and premolars. After the completion of distalization, the appliance was kept in mouth passively for 3 months for retention purpose. Patients were instructed to turn the screw 1 time a week (meaning 1/4 turn each week) and activation continued until super class one dental relationship was achieved. The status will be retained with the same screw, kept in position, for approximately 3 months. Lateral cephalometric radiographs were taken at the day of insertion of the device (before opening the screw), and at the end of treatment. Tracing of these radiographs gave us a detailed view of the result of our study and the effectiveness of the new device. The significant changes achieved were as follows: The upper first molars were distalized in an average of 2.68 mm, tipped 2.62° distally. The upper central incisors were proclined by an average of 2.5 mm and tipped 4.9° labially. IMPA increased 1.09°, the lower molars extruded 1mm, and overjet increased 1,3mm. On the other hand, there were no significant skeletal changes. (*Turkish J Orthod* 2005;18:27-37)*

**Key Words:** Molar distalization, Compact RPE screw, Intermittent force



**Dr. Mazen AL MASRY\***

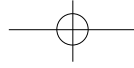
**Yrd. Doç. Dr. Toros ALCAN\*\***

**Dr. Cenk CEYLANOĞLU\***

\*Serbest Ortodontist,  
\*\*Marmara Üniv. Dişhek. Fak.  
Ortodonti A.D., / \*Private  
Practice, \*\*Marmara Univ.  
Dept. of Orthodontics,  
İstanbul-TURKEY

#### İletişim Adresi Correspondence:

Dr. Toros Alcan  
Marmara Üniversitesi, Diş  
Hekimliği Fakültesi  
Büyükçiftlik Sok. No: 6 80200  
Nişantaşı - İstanbul



## GİRİŞ

Sınıf II dişsel bozukluklar toplumda en çok rastlanan malokluzyonlar arasında yer almaktadır. Bu malokluzyonlar çenelerin ön-arka yöndeki iskeletsel bozukluklarının bir sonucu olabileceği gibi, normal iskeletsel çene ilişkisine sahip bireylerde de gözükülebilir. Bu tür bir malokluzyonun tedavisi, doğru yapılmış bir klinik ve radyolojik tanı ve doğru uygulanmış bir tedavi planlamasıyla kolaylıkla yapılabilir. Tedavi planlamasında, dişsel Sınıf II malokluzyonun kaynağının çok iyi tespit edilmesi gerekir. Çünkü iskeletsel Sınıf II kaynaklı dişsel Sınıf II olguların tedavileri ile iskeletsel Sınıf I dişsel Sınıf II olguların tedavi planlamalarının birbirinden farklı olduğu göz önünde bulundurulmalıdır.(1) Bireyin Sınıf I iskeletsel yapıya sahip olmasına rağmen Sınıf II dişsel malokluzyonunun bulunmasının nedenleri arasında; erken süt dişi kaybı, mezial-distal süt dişi çürükleri ya da üst çenede doğumsal diş eksiklikleri bulunması sonucu üst birinci büyük azı dişlerin meziale hareket etmesi sayılabilir. Bu tür malokluzyonların tedavisi için, ya büyük azı dişlerin, gerçekte olmaları gereken yere hareket ettirilmesi (distalizasyon), ya da küçük azı dişlerden birinin çekilmesi gerekmektedir. Ancak son yıllarda çekimli ortodontik tedavi yöntemlerine yönelim azalırken, çekimsiz tedavilerle ilgili birçok yeni mekanik tanıtılmaktadır.

Üst birinci büyük azı dişlerin distalizasyonu için kullanılan mekanikler temel olarak hasta uyumuna gereksinim duyulanlar ve hasta uyumundan bağımsız olanlar olarak ikiye ayrılabilir:

1. Hasta uyumu gerektiren mekanikler arasında headgearlar, Sınıf II elastik destekli distalizasyon teknikleri (2), Wilson 3D Maxillary Bimetrik ark sistemi ve hareketli distalizasyon aparatları (3) sayılabilir.

2. Hasta uyumu gerektirmeyen mekanikler arasında ise "Pendulum" aygıtı (4,5), sabit pistonlu aparat (6), mıknatıslar (7), sıkıştırılmış çelik ya da Ni-Ti yaylar, "distal jet" aygıtı (8,9) "Jones Jig" aygıtı (10), IBMD (11), "Keles Slider" (12), ve distal yönlü hyrax vidası sayılabilir.(13)

Büyük azı distalizasyonunda istenilen hareket tipi, dişlerin en az ankraj kaybıyla, paralel olarak hareket etmesidir (10). Bir dişin paralel

## INTRODUCTION

The prevalence of Class II dental malocclusion is high in most regions of the world. This malocclusion is associated most often with an anteroposterior skeletal jaw discrepancy, associated with mandibular deficiency, maxillary excess or both. Although less common, a class II dental malocclusion may be present in association with a normal skeletal jaw relationship.

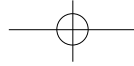
The successful correction of such malocclusions relies on accurate diagnosis leading to a precisely sequenced treatment plan. A good assessment of skeletal or dentoalveolar imbalance can only be made through clinical and cephalometric examination since the treatment of dental Class II malocclusions with skeletal discrepancies are different from the treatment of dental Class II malocclusions with skeletally Class I patients(1).

The reasons for having a dental Class II malocclusion although the patient has a skeletal class I relationship can be summarized as ; the mesial movement of upper first molars due to early extraction of primary molars, mesio-distal caries of primary teeth, and congenitally missing teeth of the upper jaw. These cases can be treated either by the extraction of one of the premolars or the distalization of the molars back to their anatomic places. However, lately, tendency towards extraction treatment has decreased, and brand new mechanics concerning distalization, to be used in non-extraction treatments are being introduced.

Basically, the mechanics used for distalization can be categorized to patient-compliant and non-patient compliant appliances.

1- The mechanics which need patient cooperation are ; headgears, Class II elastics (2), Wilson 3-D bimetric arch system and removable distalization appliances(3),

2- The mechanics which do not need patient cooperation are ; pendulum appliance (4,5), Fixed piston appliance (6), repelling magnets (7), compressed SS or Ni-Ti springs, distal jet appliance (8,9), Jones jig appliance (10), IBMD(11), Keleş Slider(12) and mesio-distal hyrax screw(13).



Keleş ve Sayınsu (11) yaptıkları çalışmada, IBMD ile paralel büyük azı distalizasyonu sağlamayı ve hasta uyum faktörünü ortadan kaldırmayı hedeflemişler ve sonuç olarak tedavi zamanını kısaltıp tedavi etkinliğini arttırmak istemişlerdir. Bunun için yeni geliştirdikleri ağız içi distalizasyon aygıtını kullanmışlar ve sonuç olarak hasta uyumuna ve headgear kullanımına ihtiyaç duymadan paralel büyük azı distalizasyonu elde ettiklerini belirtmişlerdir. Keleş (12) tarafından daha sonra yapılan bir çalışmada, paralel büyük azı distalizasyonu sağlamak amacıyla kuvvet uygulama noktası, palatal bölgede, büyük azı dişlerin rezistans merkezi hizasına indirilmiştir. Bu noktadan Nikel Titanyum yaylarla büyük azı dişlere uygulanan 200 g distal yönlü kuvvet ile paralel distalizasyon sağlanmıştır. Üst kesici dişlerde az miktarda öne devrilme gözlenmiştir. Nance aygıtı ile yapılan 2 aylık pekiştirme döneminde ise küçük azı dişler transeptal fibriller yardımı ile distal yönde hareket etmişlerdir. Mowafi'nin 2000 yılında yaptığı tez çalışmasında (13), hyrax vidası mesio-distal yönde yerleştirerek büyük azı distalizasyonu yapılmış, ankraj ünitesi olarak lip bumper kullanılmış ve bunun sefalometrik sonuçlarını incelenmiştir. Paralel hareket sağlamak amacı ile Hyrax vidası büyük azı dişlerin rezistans merkezi hizasında yerleştirilmiştir. Çalışma sonucunda istatistiksel olarak anlamlı bir iskeletsel değişiklik gözlenmemiştir. Bununla beraber üst birinci büyük azı dişler ortalama 4.17 mm distal yönde hareket etmiş ve 4,61° derece distal yönlü eğilme göstermiş ve 1.11 mm gömülmüşlerdir. Üst santral keserler ise ortalama 1.72 mm öne hareket etmişler ve 5.89° labial eğilme göstermişlerdir. Üst ikinci küçük azı dişler ise ortalama 4.17 mm mezial yönde hareket ederken, herhangi bir eğilme göstermemişlerdir. Literatürde aralıklı kuvvet uygulayan ağız içi distalizasyon aygıtlarıyla yapılan çalışma sayısının az olduğu görülmüştür. Bu tip distalizasyon mekaniklerinin bazı dezavantajlarını ortadan kaldırmak amacıyla yaptığımız bu çalışmada; aralıklı kuvvet uygulayan vidalar kullanarak oluşturulan yeni bir distalizasyon aygıtı ile üst birinci büyük azı dişlerin, daha az ankraj kaybıyla, paralel olarak distal yönde hareket ettirilmesi hedeflenmiştir.

anchorage lost (10). The forces should pass towards the center of resistance in order to have parallel tooth movement. (14)

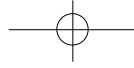
Keleş and Sayınsu (11), have done a study in which their objectives were to achieve bodily molar distalization, eliminate the need for patient cooperation and finally minimize the treatment period and maximize the treatment efficiency. They used a newly designed intraoral distalization appliance and reported that they achieved parallel distalization of molars eliminating the need for patient cooperation.

Later on, Keles (12) has done a study to achieve parallel molar distalization. To achieve bodily distal movement, the point of distal force application was carried toward the center of resistance of the maxillary first molar on the palatal side. Nickel titanium coil springs were used, and 200 g of distal force was applied to the Class II first molars. There was minimal anchorage loss on premolars and little incisor proclination; however, during the 2-month stabilization period with the Nance button, the premolars drifted distally with the help of transeptal fibers.

In a thesis study in 2000, Mowafi (13) has done a cephalometric evaluation of molar distalization by hyrax screw, used in conjunction with a lip bumper as an anchorage unit. The type of the force was intermittent. The screw was adjusted according to the level of the first molars center of resistance in order to achieve bodily movement. Their cephalometric analysis showed that there were no significant skeletal changes. The significant changes achieved were as follows: The upper first molars were distalized in an average of 4.17 mm, tipped 4.61° distally and intruded by 1.11 mm. The upper central incisors were proclined by an average of 1.72 mm and tipped 5.89° labially. The upper second premolars moved mesially by an average of 4.17 mm with no noticeable tipping or extrusion.

The number of the studies in the literature involving intraoral distalization with intermittent forces is not more than a few. That's why in this study, we fabricated a new appliance, using screws with interrupted





8 birey (1 erkek, 7 kız) dâhil edilmiştir. Bireyler aşağıdaki kriterlere göre seçilmiştir:

1. İskeletsel Sınıf I ilişkisi,
2. Sınıf II büyük azı ilişkisi,
3. Birinci ve ikinci küçük azı dişlerin, birinci ve ikinci büyük azı dişlerin ağızda bulunması,
4. Az ya da orta şiddette üst keser çapraşıklık-lığı bulunması,
5. Alt keser bölgede çapraşıklık olmaması ya da çok az olması,
6. Ağız hijyeninin iyi olması.

Başlangıçta hastaların ayrıntılı anamnezi, alçı modelleri, lateral sefalometrik röntgen filmleri, ağız içi ve ağız dışı fotoğrafları alınmıştır.

### AYGITIN YAPIMI ve UYGULANMASI

İlk olarak hastaların birinci büyük azı ve birinci küçük azı dişlerine bantlar yerleştirilmiş ve aljinat ile ölçüleri alınmış, sonra bantlar ölçüye taşınarak çalışma modelleri elde edilmiştir (Fig 1A). Ormco firması tarafından üretilmiş olan kompakt vidalar (Ormco Co. CA/USA) bu çalışma modelleri üzerine, sağ ve sol dişlere ayrı ayrı mesio-distal yönde kuvvet uygulayacak şekilde uyumlanarak yerleştirilmiştir. Vida kollarının bükümü sırasında:

1. Yatay düzlemden bakıldığında vidanın ekseninin okluzal düzleme paralel olmasına,
2. Okluzalden bakıldığında vidanın ekseninin okluzyon çizgisine paralel olmasına, (Fig 1B)
3. Vidanın damak bölgesinde birinci büyük

tipping with least anchorage loss and to minimize patient cooperation and treatment time.

### MATERIALS and METHOD

This study involved 8 patients (1 male and 7 female); their average age was 14.1 years. Patients were selected according to the following criteria.

1. Skeletal Class I relationship
2. Class II molar relationship.
3. The upper premolars, first molars and the second molars should be present.
4. Mild to moderate upper anterior crowding.
5. Well-aligned lower arch with minimal or no crowding.
6. Good oral hygiene.

All the records were taken including medical history of the patient, clinical examination, study models, lateral cephalometric X-rays and photographs.

### APPLIANCE DESIGN and APPLICATION

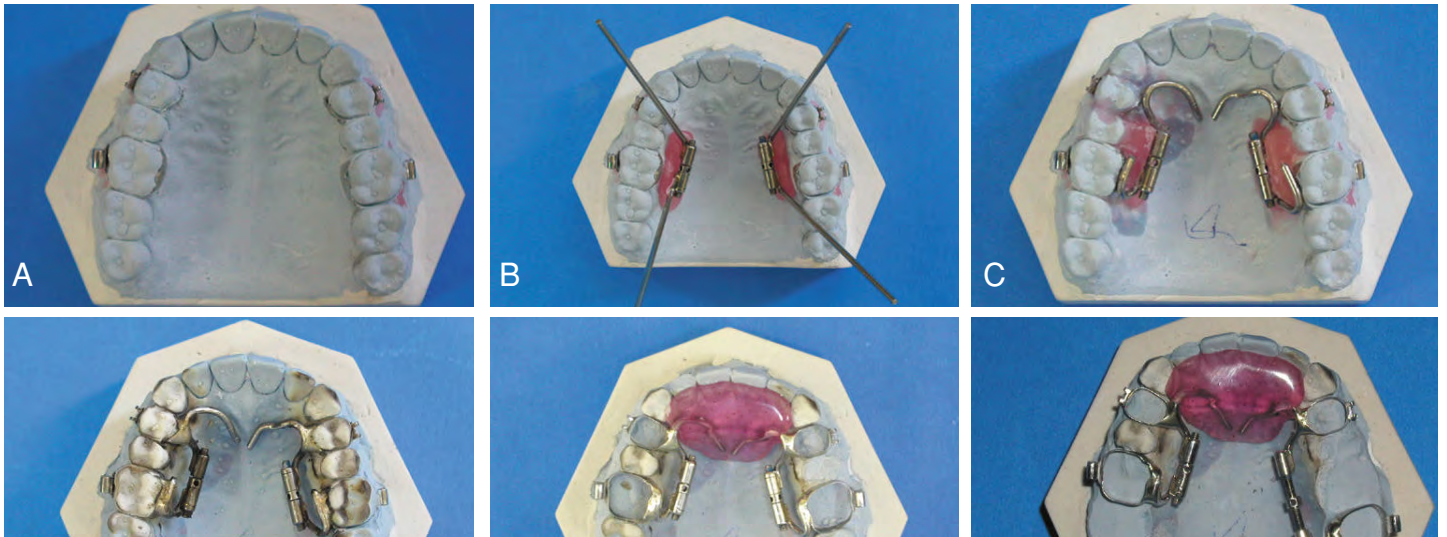
Preformed bands were seated on the upper first permanent molars and first premolars and an alginate impression was taken to produce a construction model. When the stone model was set (Fig 1A) then the next step is adjusting the compact screw (Ormco co. CA/USA) to the bands in a manner that they will apply mesiodistal force to the left and right teeth separately.

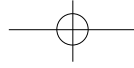
Şekil 1:

A) Üst birinci büyük azı bantlarının modele taşınmış görüntüsü B) Vida eksenlerinin okluzyon çizgisine paralel olarak yerleştirilmesi C) Vida kollarının mum blok rehberliğinde bükülmesi D) Vida kollarının bantlara lehimlenmesi E) Akrilik ısırtma düzlemi yapılmış aygıtın okluzal görüntüsü F) Distalizasyon yönünün model üzerindeki kontrolü.

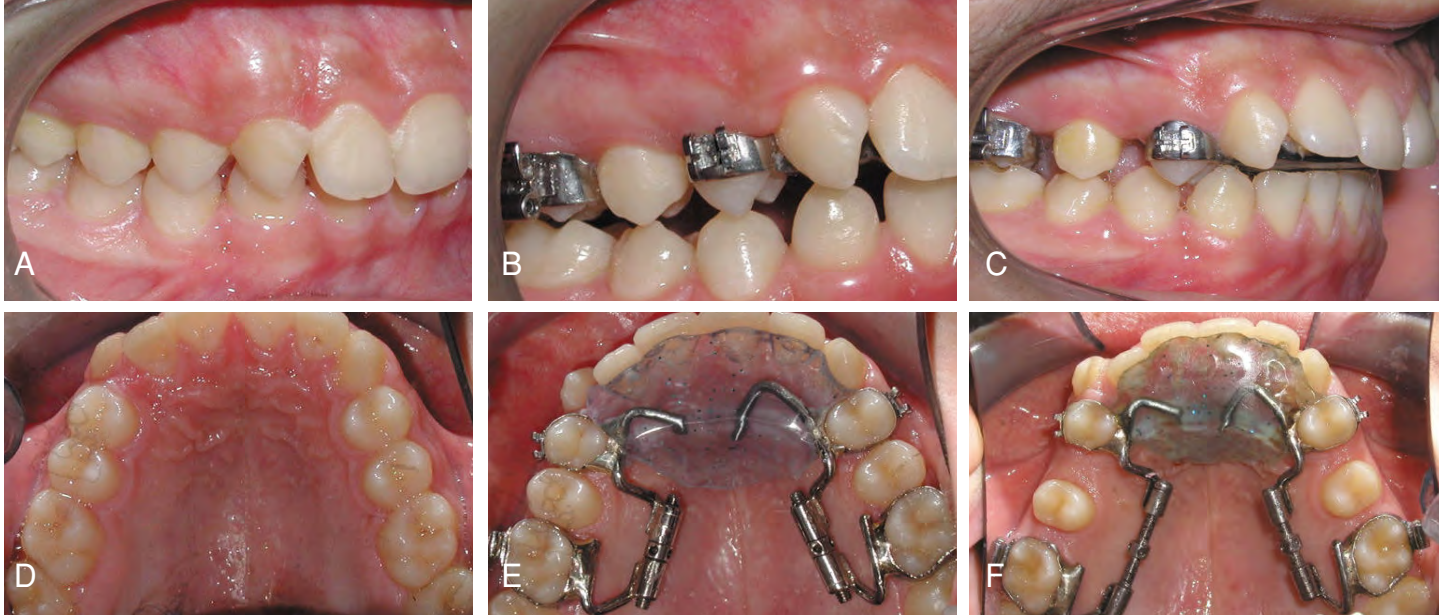
Figure 1:

A) The occlusal view of the model with molar bands B) Parallelism of the screw axis to the occlusal plane and occlusal line C) Bending of the anterior arms D) Welding of the screw arms to the molar bands E) The appliance with anterior bite plane F) Distalization vector on the model.





Kompakt RPE Vidası ile Üst Molar Distalizasyonu  
Upper Molar Distalization with Compact RPE Screw



azı dişin rezistans merkeziyle aynı yatay düzlemde konumlanmasına dikkat edilmiştir.

4. Daha iyi hijyen sağlanabilmesi amacıyla vidaların yumuşak dokudan bir miktar uzak olacak şekilde bükülmesine dikkat edilmiştir. Bunun için öncelikle vida gövdesinin yerleştirildiği bölgeye 2 mm kalınlığında bir mum blok ile tespit edilmiş ve bükümler bu mum blok üzerinde yapılmıştır.(Fig 1C)

5. Vidanın ön kolu, küçük azı dişin bandına adapte edildikten sonra öne uzatılarak damağın rugalar bölgesinde sonlandırılmıştır.

Vidaların kurallara uygun olarak bükülmesi ve yerleştirilmesinden sonra, vida kolları büyük ve küçük azı dişlerin bantlarına lehimlenmiştir (Fig 1D). Bu işlemi takiben, birinci büyük azılar bölgesinde diskluzyon gerçekleştirmek amacıyla damağın ön bölgesine, akrilikten ısırma düzlemi hazırlanmıştır. (Fig 1E, 2B). Bu aşamada sağ ve sol vidaların mezial kollarının akrilik bölümün içinde kalmasına dikkat edilmiştir. Böylece sağ ve sol vidalar ve modifiye Nance aygıtı tek bir ünite haline getirilmiştir (Fig 1E). Arka bölgede diskluzyon oluşturma nedeni, bu bölgedeki interdijitasyonu engelleyerek distalizasyon hareketini kolaylaştırmak ve derin kapanışlı bireylerde, bu derin kapanışın düzelmesine katkı sağlamaktır (Fig 2 A, B, C). Hazırlanan distalizasyon aygıtı ışıkla polimerize olan cam iyonomer siman (Unitek Co. Monrovia, CA, ABD) kullanılarak hasta ağızına uygulanmıştır. Hastalar ve aileleri tedavi planlaması ve tedaviden beklenenler

The compact screw was adjusted according to the level of the first molars' center of resistance. Attention was paid to:

1) Parallelism of the screw axis to the occlusal plane relative to the horizontal plane

2) Parallelism of the screw axis to the occlusal plane relative to the occlusal line (Fig 1B)

3) Alignment of the screw as if the force vector would pass towards the center of resistance of upper first molars.

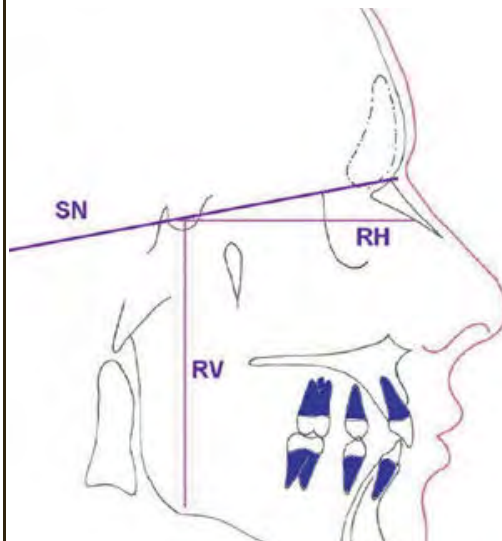
4) For a better oral hygiene, extra care was taken for bending the arms of the screw away from the tissue. 2 mm thick wax block was placed on the palate where the screw should be placed and the screw was bended

**Şekil 2:**

A) Aygıt uygulanmadan önceki ağız içi sağ görüntü B) Aygıt uygulandıktan sonraki ağız içi sağ görüntü C) Distalizasyon sonrası ağız içi sağ görüntü D) Aygıt uygulanmadan önceki ağız içi okluzal görüntü E) Aygıt uygulandıktan sonraki ağız içi okluzal görüntü F) Distalizasyon sonrası ağız içi okluzal görüntü.

**Figure 2:**

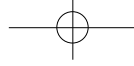
A) Right intraoral view before the insertion of the appliance B) Right intraoral view after the insertion of the appliance C) Right intraoral view after distalization D) Occlusal view before the insertion of the appliance E) Occlusal view after the insertion of the appliance F) Occlusal view after distalization.



**Şekil 3:** Kartezyen koordinat sistemine göre kullanılan düzlemler.

**Figure 3:** The planes of the Cartesian coordinate system.





lenmiş ve distalizasyon işlemi bitene kadar 3 haftada bir kez randevu verilmiştir. Üst birinci büyük azı dişler, dişsel sınıf I ilişkiye geldikleri zaman, vidaların aktivasyonu sonlandırılmıştır. Distalizasyon işlemi bittikten sonra kayıtlar tekrarlanmış ve küçük azı dişlerin bantları aygıttan ayrılarak, transseptal fibriller yardımıyla distal hareket yapabilmeleri için serbest bırakılmışlardır. Aygıt bu biçimiyle pekiştirme amacıyla 3 ay daha ağızda tutulmuştur.

Çalışmamızın sonuçlarını, distalizasyon öncesi ve sonrasında elde edilen lateral sefalometrik röntgen filmlerinin incelenmesi ve değerlendirilmesi oluşturmaktadır. Çalışmada 12 sefalometrik nokta kullanılmıştır. Dişsel değerlendirmeler için 4 açısal, 8 lineer parametre, iskeletsel değerlendirmeler için ise 6 açısal, 2 lineer parametre kullanılmıştır. Sefalometrik ölçümlerde kartezyen koordinat sistemi kullanılmış (Fig 3) ve ölçümler Tablo 1 ve Tablo 2'de gösterilmiştir. Büyük azı dişlerin referans düzlemine olan uzaklıklarının ölçümünde, büyük azı dişlerine yerleştirilmiş olan bantların sefalometrik filmde görünen mezial çizgisinin orta noktası rehber alınmıştır. Daha sonra sağ ve sol büyük azı dişlerin hesaplanan uzaklıklarının ortalamaları alınmıştır. Büyük azı dişlerin eğiminin ölçülmesinde ise, vidanın büyük azı dişlerin bantlarına lehimlenen dikey kolları rehber alınarak ölçülmüştür. Çalışmadaki tüm sefalometrik röntgen çizimleri aynı araştırmacı tarafından yapılmıştır. Çalışmada elde edilen veriler Wilcoxon Sign Rank testi kullanılarak değerlendirilmiştir. Her bir parametre için ortalama, standart sapma, maksimum, minimum değerler ve p değerleri hesaplanmıştır. Metot hatası için Dahlberg yöntemi kullanılmış, 8 sefalometrik film tekrar çizilerek hata oranları saptanmıştır. Buna göre; açısal ölçümlerde  $0.65^\circ$ , doğrusal ölçümlerde ise  $0.36$  mm hata oranı bulunmuştur.

## BULGULAR

Distalizasyon öncesi ve sonrası iskeletsel sefalometrik değişiklikler:

Aktif distalizasyon dönemindeki iskeletsel değişikliklere bakıldığında SNA açısı  $0.1^\circ$ , ANB açısı  $0.12^\circ$ , FH-NA açısı  $0.68^\circ$ , SN-PP açısı  $0.06^\circ$  azalma göstermişler, SNB açısı ise  $0.06^\circ$  artış göstermiş ve bu değişiklikler istatistiksel olarak anlamsız bulunmuştur. Buna kar-

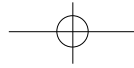
referring this wax block (Fig 1C).

5) After the adaptation to the premolar bend, the anterior arm of the screw was extended to the rugae of the palate (Fig 1C)

After adjustment was completed, the arms were soldered to the lingual surfaces of the bands. (Fig 1D) After that, an anterior bite plane was constructed to achieve a posterior disclusion. The mesial arms of the screw were covered by the acrylic of the anterior bite plane (Fig 1E, 2B). In this manner, the right and left screws and the modified Nance appliance were gathered as one unit (Fig 1E). The purpose of creating an anterior bite plane was to disocclude the posterior teeth, in order to ease their movement and enhance molar distalization, and correct the anterior deep bite, if present (Fig 2a, 2B, 2C). The appliance was inserted by using light cure glass ionomer cement (Unitek Co. Monrovia CA/USA).

Patients and their parents were informed about the treatment plan and what is expected from it. The patients were instructed to open the screw once a week, where each turn counts for  $0.25$ mm (Fig 5.7). Appointments were given every 3 weeks from the beginning of opening till the end of distalization. Activations were finished when the upper molars reached Class I relationship. At the end of the distalization procedure, another set of records were taken and the premolar bands were separated from the appliance in order to achieve free distal movement with the help of transseptal fibers. The appliance was kept in the mouth for 3 months without any activation.

The study was carried on Lateral Cephalometric X-ray films, which were taken before and right after distalization. 12 cephalometric points, 4 angular and 8 linear parameters for dental evaluations and 6 angular and 2 linear parameters for skeletal evaluations were used. In cephalometric measurements, Cartesian coordinate system was used (Fig 3) and measurements are shown in Table 1 and Table 2. The distance between upper molars and the reference lines was measured from the midpoint of the mesial line of molar bands seen in the cephalometric film. Then the mean values for



Kompakt RPE Vidası ile Üst Molar Distalizasyonu  
Upper Molar Distalization with Compact RPE Screw

A ^ RV (Vertical Line) uzunluğu 0.44 mm, azalırken A ^ RH (Constructed Frankfurt Horizontal) uzunluğu 0.31 mm artmış ve bu değişiklikler de istatistiksel olarak anlamsız bulunmuştur.

Distalizasyon öncesi ve sonrası dişsel sefa-

measuring the inclination of the vertical arms of the screws.

The data were evaluated using Wilcoxon Sign rank test. For every parameter, average, standard deviation, maximum, minimum value and p value are calculated. For the

İskeletsel Skeletal	Başlangıç Initial		Dist. sonrası After Dist.		Fark Difference		P
	x	SD	x	SD	x	SD	
SNA	81.63	1.27	81.75	2.12	-0.1	0.8	
SNB	77.51	1.15	77.62	1.41	-0.202	0.79	
ANB	4.12	1.32	4.14	1.3	0.12	0.23	
UI-SN	88.52	1.19	89.25	2.1	-0.28	1.06	
SN-MP	8.5	2.3	8.36	2.11	-0.25	0.67	
SN-MP	37.87	3.13	38.62	2.81	-0.75	0.8	*
U6-RV	68.18	3.2	68.62	3.56	-0.43	0.62	
U6-RH	51.23	1.15	51.56	3.8	-0.31	0.45	

**Tablo I :** Başlangıç ve distalizasyon sonrasında oluşan iskeletsel değişikliklerin değerlendirilmesi.

**Table I:** Evaluation of skeletal changes before and after distalization.

Dişsel Dental	Başlangıç Initial		Dist. sonrası After Dist.		Fark Difference		Sig
	x	SD	x	SD	x	SD	
UI-SN	112.3	2.8	118.13	3.04	-1.4	1.8	**
UI-P11	112.3	3.14	115	3.71	-5.53	2.18	**
UI-FV	73.56	3.5	74.52	4.37	-2.5	1.1	**
UI-R	78.81	4.1	77.52	4.52	-2.5	0.37	
U6-P11	77.93	5.32	75.31	5.32	2.62	1.52	**
U6-FV	29.31	2.78	29.52	2.32	2.5	0.40	**
U6-P11	58.56	4.5	58.5	3.54	0.06	1.8	
IMPA	92.87	3.04	92.41	3.37	-2.5	1.1	**
.S-RV	51.8	1.52	51.3	1.3	-1.2	1.15	*
.S-RH	2.12	1.12	1.43	1.4	0.58	0.4	

**Tablo II:** Başlangıç ve distalizasyon sonrasında oluşan dişsel değişikliklerin değerlendirilmesi.

**Table II:** Evaluation of skeletal changes before and after distalization.

lometrik değişiklikler:

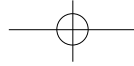
Aktif distalizasyon dönemindeki dişsel değişikliklere bakıldığında; UI-SN açısı 4.9°, UI-RH açısı 5.03°, IMPA açısı 2.09° artış gösterirken, U6-RH açısı 2.62° azalma göstermiş ve bu açısal değişiklikler istatistiksel olarak anlamlı bulunmuştur. Lineer parametrelerde ise UI\_RV uzunluğu 2.5 mm, L6\_MP uzunluğu 1mm ve ortalama overjet miktarı 1.25 mm artış gösterirken, U6\_RV uzunluğu 2.68 mm, U6\_RH uzunluğu 0.06 mm ve L1\_MP uzunlu-

Method error Dahlberg formula was used and 8 cephalometric films were traced again. According to this, 0,65° method error in angular measurements and 0,36mm method error in linear measurements were found.

**RESULTS**

Skeletal changes in the lateral cephalometric films, after distalization.

The skeletal changes are; SNA angle decreased 0.1°, ANB angle decreased 0.12°,



tur. Bunların yanında UI\_RH uzunluğu, 0.25 mm artış, ortalama overbite miktarı ise 0.68 mm azalma göstermiş, ancak bu değişiklikler istatistiksel olarak anlamsız bulunmuştur.

Sonuçlara bakıldığında distalizasyonun iskeletsel yapılarda anlamlı bir değişikliğe sebep olmadığı görülmektedir (Tablo 1). Dişsel yapılarda oluşan anlamlı ve anlamsız değişiklikler ise Tablo 2 de gösterilmiştir.

### TARTIŞMA

Üst birinci büyük azı distalizasyonu konusunda literatürde pek çok çalışma bulunmaktadır. Bu çalışmalara bakıldığında, distalizasyon işleminin yan etkilerinin de bulunduğu ve en çok karşılaşılan yan etkilerin başında ankraj bölgesi olan üst keser diş bölgesinin öne doğru hareketinin geldiği anlaşılmaktadır. Ağızdışı kuvvet veya implant destekli sabit ankraj kullanılmadığı sürece, üst büyük azı distalizasyonu sırasında üst keser dişlerin ileri itiminin oluşmadığı bir ağız içi distalizasyon yönteminin bulunmadığı görülmektedir (7, 13, 15, 16, 17, 18, 19). Özellikle üst birinci büyük azı dişlerin paralel olarak distalizasyonunu amaçlayan aygıtlarda, keser bölgedeki ankraj kayıplarının daha fazla olduğu dikkat çekmektedir. Bu yüzden birçok araştırmacı, paralel hareket sağlarken ankraj kaybını azaltacak kuvvet sistemleri üzerinde çalışmalar yapmışlardır (11, 12). Bu çalışmada da aynı amaçla, farklı bir kuvvet tipi uygulayan yeni bir distalizasyon aygıtı tasarlanmış ve büyük azı dişlerin paralel olarak distalizasyonu sağlanırken ankraj ünitesi olan üst kesici diş bölgesinde ankraj kaybının minimum düzeyde oluşması hedeflenmiştir.

Çalışmamızın sonuçlarına bakıldığında, üst keser dişlerde oluşan değişikliklerle ilgili bulguların, literatürdeki diğer distalizasyon çalışmalarıyla benzerlik gösterdiği görülmektedir. UI-SN açısı üst keser dişlerin ileri itimini ifade eden 4.9 derecelik anlamlı bir artış göstermiştir. Bu hareket distal yönlü kuvvetlerin ankraj ünite olan üst keser dişler üzerinde oluşturduğu aksi yönlü kuvvetlerden kaynaklanmaktadır. UI-RH açısında görülen 5.03 derecelik anlamlı artış da keser ileri itimini ifade etmekte ve aynı bulguları desteklemektedir. Üst keser dişlerin ileri itimini gösteren diğer bir bulgu da UI\_RV uzunluğunun anlamlı olarak 2.5 mm

0.06° and these changes are found to be insignificant. However, SN-MP angle increased 0.75° and this change was found to be significant.

A ^ RV (Vertical Line) distance decreased 0.44 mm, while A ^ RH (Constructed Frankfurt Horizontal) distance increased 0.31 mm and these changes were found to be insignificant. (Table 1)

Pre and post treatment dental changes in the lateral cephalometric films, before and after distalization.

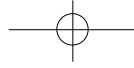
The dental changes are; UI-SN angle increased 4.9°, UI-RH angle increased 5.03°, IMPA increased 2.09° while, U6-RH angle decreased 2.62° and these changes found to be significant. Linear changes are; UI\_RV distance increased 2.5 mm, L6\_MP distance increased 1mm and mean overjet increased 1.25 mm while, U6\_RV distance decreased 2.68 mm, U6\_RH distance decreased 0.06 mm and L1\_MP distance decreased 0.12 mm and these changes were found to be significant. On the other hand, UI\_RH distance increased 0.25 mm, mean overbite decreased 0.68 mm but these changes were found to be insignificant. (Table 2)

### DISCUSSION

Since considerable data have been published on many distalization devices, they all had side effects. The major side effect seems to be the forward movement of the anchor unit, followed by the forward movement of the incisor segment. Our findings about the incisors proclination are supported by the literature, as there is no intraoral distalization method avoiding

proclination of the incisors except the usage of implants or extra oral forces (7, 13, 15, 16, 17, 18, and 19). Especially the parallel distal movements of upper first molars need more anchorage. That's why a lot of researchers work on new force systems to achieve parallel distalization with less anchorage loss (11, 12). So we performed this study on a new distalization device where we were aiming to achieve bodily distal movement of molars without tipping, control the anchorage unit, reduce patient cooperation and minimize the



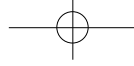


çümü olan  $U6 \wedge RV$  uzunluğu 2.68 mm'lik anlamlı bir değişiklik göstermiştir. Bu bulgu üst birinci büyük azı dişlerin ortalama 2.68 mm distal yönde hareket ettiğini göstermektedir. Distalizasyon hızı ayda 0.5 mm olarak belirlenmiştir. Gianelly ve arkadaşları (20) yaptıkları çalışmada, mıknatıslarla yapılan distalizasyon hızının ayda 0.75- 1 mm kadar olduğunu belirtmişlerdir. Aynı araştırmacıların yaptığı başka bir çalışmada ise süper elastik yaylar, Ni-Ti teller ve Sınıf II elastikler kullanılarak ve Nance aygıtı ile ankraj desteği sağlanarak yapılan distalizasyon hızının ayda 1-1.5 mm olduğu belirtilmiştir. Muse ve ark.(21) Wilson hızlı molar distalizasyonu ile ayda 0.56 mm hareket elde edebildiklerini belirtmişlerdir. Reiner ise (23) modifiye Nance aygıtı ile yapılan çift taraflı büyük azı distalizasyonunda haftada 0.19 mm hareket elde ettiğini bildirmiştir.

Kuvvet sistemi açısından bizim çalışmamıza en yakın çalışma Mowafi'nin (13) yaptığı, lip bumper destekli, mesio-distal yönde yerleştirilmiş hyrax vidası ile elde edilen distalizasyonun sefalometrik sonuçlarının incelemesidir. Bu çalışma sonucunda üst birinci büyük azı dişlerin ortalama 4.17 mm distalize olduğu ve aylık distalizasyon hızının da 0.93 mm olduğu belirtilmiştir. Buna karşılık ankraj bölgesi olan kesici dişlerde ortalama 1.17 mm öne hareket gözlenmiştir. Bizim çalışmamızda ise 2,68 mm distalizasyona karşılık, keser bölgede 2,5 mm ankraj kaybı gözlenmiştir. Bu sonuçlara bakıldığında ön bölge ankrajını kuvvetlendirmek amacı ile kullanılan lip bumper'ın bizim kullandığımız modifiye Nance aygıtına oranla daha etkin olduğu ortaya çıkmaktadır. Ancak lip bumper aygıtı hasta uyumu gerektirdiğinden, hasta uyumsuzluğu durumunda ankraj kaybının daha da şiddetli olabileceği göz önünde bulundurulmalıdır. Mowafi'nin kullandığı vida sistemi, çalışmamızda kullandığımız vida sisteminde olduğu gibi aralıklı kuvvet uygulayan bir sistemdir. Ancak kullanılan hyrax vidası, bizim çalışmamızda kullanılan kompakt vidalara göre daha büyük olduğundan damakta fazla yer kaplamakta ve hasta konforunu olumsuz yönde etkilemektedir. Hyrax vidasının başka bir dezavantajı ise sağ ve sol büyük azı dişlere tek bir vidanın kolları ile bağlanıyor olması ve bu yüzden

showed a significant increase of 4.9°, which is presenting the proclination of the upper incisors. This movement is due to the forces exerted by the screw during the molar distalization on the reversed side, which was affecting the anchorage unit. UI-RH angle showed a significant increase of 5.03°, also presenting the upper incisors proclination and supporting the findings related to UI-SN angle. UI\_RV distance showed a significant increase of 2.5 mm and this is the distance between the vertical reference and the tip of the upper incisors. This result is also supporting the proclination of the upper incisors as we discussed in the earlier two measurements.

$U6 \wedge RV$  distance showed a significant decrease of 2.68 mm, and that is the amount of distalization measured between the corner of the band on the upper first molars and the vertical reference, this finding is showing that the appliance was able to cause a significant amount of distalization of the upper first molars. The amount of molar distalization in our study was 2.68 mm in average, and the rate of the molar movement in our study was 0.5mm per month. Gianelly et al. (20) stated that the rate of molar movement in patients with second molars using magnets is usually 0.75-1 mm per month. In another study; Gianelly et al. stated that NiTi and superelastic coils with a Nance button and most preferably Class II elastics can distalize the molars 1-1.5 mm per month. Muse et al. (21) reported that; with Wilson rapid molar distalization 0.56 mm of distalization could be achieved per month. Reiner (22) has done a study with modified Nance appliance for unilateral molar distalization and found a mean of 0.19mm molar distalization per week. Mowafi (13) has done a thesis about cephalometric evaluation of molar distalization by converted hyrax screw used in conjunction with a lip bumper. Their results showed that the upper molars distalized 4,17mm and amount of distalization was 0.93 mm per month. The anchorage loss on the incisor region was 1.17 mm. In our study we gained 2.68 mm distalization while we were losing 2.5 mm anchorage. This shows that lip bumper is



gereken intermolar mesafenin distalizasyon sırasında sabit kalmasına, dolayısıyla alt çene kavsine göre göreceli olarak daralmasına sebep olmaktadır. Bizim çalışmamızda ise, sağ ve sol büyük azı dişlerine bağlanan kompakt vidalar birbirinden bağımsız olduklarından, yönleri üç boyutlu olarak ayarlanabilir, bu sayede distalizasyon sırasında dişlerin istenilen yöne hareketi sağlanabilmektedir (Fig 1F). Bu durum aynı zamanda, sağ ve sol dişlerin birbirinden farklı miktarlarda distalize edilmesi için de avantaj oluşturmaktadır.

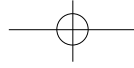
Kompakt vida oldukça sağlam ve eğilmeye dirençli bir yapıdadır. Bu yüzden dişlere okluzal düzleme paralel ve rezistans merkezi seviyesinden kuvvet uygulandığında herhangi bir eğilme, uzama veya gömülme gerçekleşmeden paralel distalizasyon hareketi oluşması beklenmiştir. Çalışmamızın sonuçlarına bakıldığında U6-RH açısında 2.62 derecelik bir artış olduğu görülmektedir. Bu artış üst birinci büyük azı dişlerin distal yönde eğildiğini yani beklediği gibi paralel hareket oluşmadığını göstermektedir. Buna sebep olarak; anatomik farklılıklar gösteren üst birinci büyük azı dişlerin rezistans merkezlerinin tespitinin tahmini olarak yapılmış olması gösterilebilir. Diğer bir sebebin ise; vida kollarının büyük azı dişlerin bantlarına lehimlenmesi sırasında oluşan fazla ısıdan dolayı eğilmeye olan dirençlerini kaybetmesi olduğu düşünülmektedir. Ayrıca kompakt vidaların belli bir miktar açılmadan sonra serbestleşmeye başladığı tespit edilmiş, dişlerdeki eğilmede bu serbestleşmenin de katkısı bulunduğu düşünülmüştür. Bunların yanında büyük azı dişlerde, distalizasyon sonucunda herhangi bir anlamlı gömülme ya da uzama tespit edilmemiştir. Daha önce yapılan çalışmalarda da üst birinci büyük azı dişlerde distalizasyon sırasında distal yönlü eğilmeler oluştuğunu görmekteyiz. Mowafi'nin tez çalışmasında, benzer sağlamlıkta kolları olan bir vida kullanımına rağmen üst birinci büyük azı dişler ortalama 4,61° distal yönlü eğilme göstermiş ve 1.11 mm gömülmüşlerdir (7, 8, 13, 15, 16, 17, 21, 22, 24, 25, 26, 27) .

#### SONUÇ

Bu çalışmanın sonucunda elde edilen bulgulara göre; Çalışma grubumuzu oluşturan

upper molars, like our force system but their appliance compared to ours is more bulky in the mouth so patient will feel less comfortable. Also when we distalize the molars they tend to go to a larger and wider area (Fig 1F), in their appliance it is not possible because it's very rigid and it comes as one unit connecting both the right and the left side together, thus preventing the freedom of movement of the molars while they are moving distally. Also another disadvantage of the appliance when we have unilateral class II molar relationship or we don't need the same amount of distalization in both the right and the left side molars this appliance is not suitable because its one unit and moves symmetrically both in the right and left side. It is well known that the compact screw is a rigid appliance where the teeth are supposed to be carried bodily without any deflection. We placed the screw being parallel to the occlusal plane in a manner that it will open up a space between the upper first molars and the first premolars by distalizing the upper first molars. The screw was placed deep in palate as we were trying to get it closer to the upper first molar's center of resistance to assure a bodily movement rather than tipping. Also the orientation of the screw was made parallel with the occlusal plane on each side, for we don't want any uncontrolled extrusion or intrusion of the molars and the anchor unit. U6-RH angle showed a significant decrease of 2.62° presenting that we had distal tipping of the molars, and that we didn't achieve the bodily movement of the molars that we were requesting, and that might be due to the fact that the point of force application was higher than the center of resistance of the upper first molars. Another reason could be the over heating of the screw wires attached to the bands of the upper first molars, thus creating a dead wire effect causing less rigidity of the attachment between the wire and the band, or may be the roots of the molars couldn't follow the rate of the crown movement. Studies in the literature support our findings. (7, 8, 13, 15, 16, 17, 21, 23, 24, 25, 26)

#### CONCLUSION



talize edilmişlerdir. (Fig 2 C,F) Ancak distal hareket sırasında bir miktar distale eğilme de gözlenmiştir. Bununla birlikte üst keser dişlerde ileri itim görülmüş, overjet oluşmuş, yani ankraj kaybı meydana gelmiştir. Bu sonuçlar, literatürdeki diğer aygıtlarla elde edilen sonuçlarla karşılaştırıldığında, bazı dezavantajların bu çalışmada da olduğu görülmüştür. Buna rağmen Nance aygıtı ile kombine edilmiş kompakt vidalı distalizasyon aygıtı, üst birinci büyük azı dişlerin distalizasyonunda etkili bulunmuştur.

until they reach Class I relationship (Fig 2C, 2F). But during distalization, the molar teeth were tipped distally. The incisors also moved mesially representing an anchorage loss. According to these findings, this newly designed distalization system has the same side effects with most of the other distalization systems in the literature. However it is an effective appliance system to distalize upper first molars.

#### KAYNAKLAR/REFERENCES

1. Ferro F., Monsurró A., Perillo L.: Sagittal and vertical changes after treatment of Class II Division 1 malocclusion according to the Cetlin method. *Am. J. Orthod.*, 118:150-158, 2000.
2. Kloehn SJ.: Evaluation of cervical anchorage force in treatment. *Am. J. Orthod.*,31:161-186,1961.
3. Wilson R., Wilson W. : Enhanced orthodontics: concept, treatment and case histories of 3D 1st phase fixed/removable modular orthodontics. Rocky Mountain orthodontics, Denver, 1990
4. Cetlin N., Ten Hoeve A.: Nonextraction treatment. *J. Clin. Orthod.*, 17:396-413, 1983.
5. Hilgers J.: The pendulum appliance for Class II non-compliance therapy. *J. Clin. Orthod.*,26:706-714, 1992.
6. Greenfield RL.: Fixed piston appliance for rapid Class II correction. *J. Clin. Orthod.*,3:174-183,1995.
7. Itoh T., Tokuda T., Kiyosue S., Hirose T., Maisumoto M., Chaconas S.: Molar distalization with repelling magnets. *J. Clin. Orthod.*, 25:611-617, 1991.
8. Bondemark L., Kurol J.: Distalization of maxillary first and second molars simultaneously with repelling magnets. *Eur. J. Orthod.*, 14:264-272, 1992.
9. Jeckel N, Rakosi T. : Molar distalization by intraoral force application *Eur. J. Orthod.*, 6:13-43,1991.
10. Jones R., Michael J.: Rapid Class II molar correction with an open coil jig. *J. Clin. Orthod.*, 26:661-664, 1992.
11. Keles A., Sayinsu K.: A new approach in maxillary molar distalization: Intraoral bodily molar distalizer. *Am. J. Orthod.*, 117:39-48, 2000.
12. Keles A., Pamukcu B., Tokmak E.: Bilateral Maxillary Molar Distalization with Sliding Mechanics: Keles Slider *W.J.O.*,3:57-66,2002.
13. Mowafi M. 2002 Cephalometric evaluation of molar distalization by hyrax screw used in conjunction with lip bumper. Doktora tezi, Marmara Üniversitesi Sağlık Bilimleri Enstitüsü, İstanbul
14. resistance of the upper first molar in a macerated, dry human skull submitted to horizontal headgear traction. *Am. J. Ortho.*, 90:29-36, 1986.
15. Ngantung V., Nanda R. : Post treatment evaluation of the distal jet appliance. *Am. J. Orthodont.*, 120:178-185, 2001.
16. Brickman C., Sinha P., Nanda R.: Evaluation of the Jones Jig appliance for distal molar movement. *Am. J. Orthod.*, 118:526-534, 2000.
17. Gulati S., Kharbanda O., Parkash H.: Dental and skeletal changes after intraoral molar distalization with sectional jig assembly. *Am. J. Orthod.*, 114:319-327, 1998.
18. Hodge J., Nanda R., Ghosh J., Smith D. Forces produced by lip bumpers on mandibular molars. *Am. J. Orthod.*, 111:613-622, 1996.
19. Carano A., Testa M., Siciliani G.: The lingual distalizer system. *Eur. J. Orthod.*, 18:445-448, 1996.
20. Gianelly A., Bednar J., Dietz V.: Japanese NiTi coils used to move molars distally. *Am. J. Orthod. Dentofac. Orthop.*, 99:564-566, 1991.
21. Muse D., Fillman M., Emmerson W., Mitchell R.: Molar and incisor changes with Wilson rapid molar distalization. *Am. J. Orthod. Dentofac. Orthop.*, 104:556-565, 1993.
22. Reiner T.: Modified Nance appliance for unilateral molar distalization. *J. Clin Orthod.*, 26:402-404, 1992.
23. Bondemark L., Kurol J.: Bernhold M.: Repelling magnets versus superelastic nickel-titanium coils in simultaneous distal movement of maxillary first and second molars. *The Angle Orthod.*, 3:189-198, 1994.
24. Erverdi N., Koyuturk O., Kucukkeles N.: Nickel-Titanium coil springs and repelling magnets: a comparison of two different intra oral molar distalization techniques. *Br. J. Orthod.*, 24:47-53, 1997.
25. Kalra V.: The K-loop molar distalizing appliance. *J. Clin. Orthod.*, 29:298-301, 1995.
26. Nishii Y., Katada H.: Three-dimensional evaluation of the distal jet appliance. *W.J.O.*, 3: 321-327, 2002